

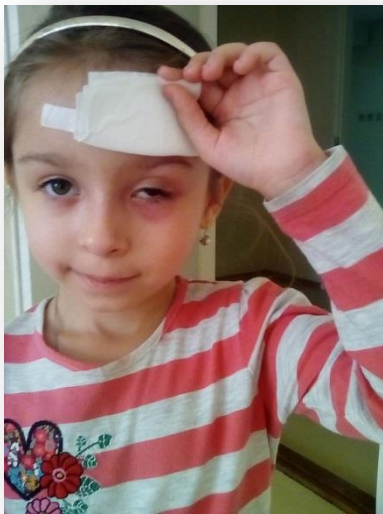

Гуманитарный фонд "ОТКРЫТАЯ ПОМОЩЬ. ДОНБАСС"

91031, г. Луганск,
ул. 1-я Славянская, д. 2 а, оф. 315
тел.: +38 (0642) 505-266
сайт: www.openhelpdonbass.org
e-mail: mail@openhelpdonbass.org

ЛЮДИ ДЛЯ ЛЮДЕЙ

БЛАГОДАРСТВЕННОЕ ПИСЬМО



Руководителю
Общества помощи Русским детям в Лос-Анджелесе
Петлицкой Людмиле
Участникам
Общества помощи Русским детям в Лос-Анджелесе
от семьи Авдеенко Марины (г. Луганск)

Руководителю общества помощи
русским детям в Лос-Анджелесе
Людмиле Петлицкой

Уважаемая Людмила Петлицкая!
Уважаемые члены общества помощи русским
детям в Лос-Анджелесе!
Спасибо Вам огромное за помощь!
Вы во второй раз нам помогли.
Мы очень благодарны Вам.
Мариночке сделали противоглазную
операцию на левой глазу.
Для глаза ребенка операция сложная,
но Мариночка молодец. Выполнила все
назначенные процедуры и лечение.
Доктор сказал, что восстановление зрения -
это долгий и трудный процесс. Надо еще исправить
косоглазие и носить очки.
Но мы готовы. Будем выполнять все
предписания врача.
Ей разрешено заниматься танцами после
восстановления зрения. Она очень жреб, когда
снова будет танцевать.
Спасибо Вам, что вы помогаете детям.
Наша семья очень благодарна Вам за
помощь.
Дай Вам Бог крепкого здоровья и всего
самого наилучшего.


с уважением и благодарностью
Коркуча Р.С. Крайнев А.Н.
Тата

02.11.2020г.

Рассказ родителей Авдеенко Марины о поездке на лечение

21 октября 2020 на автобусе Луганск-Новороссийск мы поехали в Краснодар. Дорога не легкая, на таможне простояли 2 часа. Ребенку тяжело ночью не спать. По приезду направились в клинику микрохирургии глаза им. Федорова. Там прошли обследования и доктор, после нескольких консультаций с другими врачами, подписал документы на госпитализацию. **Так как у хирурга на 23 октября было много детей разного возраста - Мариночку прооперировали в 12 часов дня.** Долго не могла выйти из наркоза, спала до вечера.

Из-за карантина посещения пациентов в стационаре запрещены. Поэтому все время просидели в больничной палате. Даже на улицу нельзя выйти.



Доктор не отпускал из стационара, потому что не рассасывалась кровь. Боялся - чтобы не было осложнений. А Мариночка молодец. Выполняла все процедуры.

Отношение сотрудников клиники – доброжелательное. Все пациенты довольны. У Мариночки доктор очень добрый и доброжелательный, но строгий и ответственный.

Вечером 29 октября мы наконец поехали домой.

Доктор назначил лечение и прописал очки. И сказал, что ждет нас через 6 месяцев, чтоб сделать операции по исправлению косоглазия и поднятия века.

А сейчас мы будем выполнять все назначения, которые он прописал и бороться за глаз, чтоб он видел. Доктор скал, что это долгий и нелегкий труд. Но мы к этому готовы.


С уважением - Кваракуц Р.С. и Кравцов А.Н.

Авдеенко Марина, 26.08.2014 г.р., г. Луганск

Диагноз: осложненная катаракта левого глаза, дегенерация радужки, деструкция стекловидного тела левого глаза.

Сделано: операция на левом глазе 23 октября 2020 г. – антиглаукоматозная операция

Выписной эпикриз от 28 октября 2020 г.


www.okocentr.ru

Краснодарский филиал ФГАУ "НМИЦ
"МНТК "Микрохирургия глаза" им. акад. С.Н. Федорова" Минздрава России
Адрес: 350012, г. Краснодар, ул. Красных Партизан, 6.
Кабинет охраны зрения у детей Тел. (861) 222-04-44, 222-02-04, 222-80-40

А/К № 08201022 **Выписной эпикриз № 08201022**

Пациент(ка) **Авдеенко М.В.** 2014 г.р. находился (лась) на амбулаторном лечении в Краснодарском ФГАУ "НМИЦ "МНТК "Микрохирургия глаза" им. академика С.Н. Федорова" Минздрава России с 22-окт-2020 по 28-окт-2020 С DS

OD: астигматизм гиперметропический;

OS: вторичная увеальная глаукома; артифакция; птоз верхнего века; расходящееся косоглазие.

Соматически здоров

Аллергический анамнез: не отягощен

OD: VIS: 0,7	sph: +0,50	cyl: -0,50	ax: 97	= 0,80	ВГД: 14 мм. Hg	КЧСМ:	Керато-метрия:	45,75	2	46,25	92
OS: VIS: 0,3	sph:	cyl:	ax:	=	ВГД: 23 мм. Hg	КЧСМ:	46,75	139	47,00	49	

Рефрактометрия OD: sph: +0,50 cyl: -0,50 ax: 97 Рефрактометрия OS: sph: +1,25 cyl: -1,25 ax: 80

Углы косоглазия OD $\begin{matrix} \text{горизонт} \\ \circ \\ 0 \end{matrix}$ $\begin{matrix} \text{вертикал} \\ \circ \\ 0 \end{matrix}$ OS $\begin{matrix} \text{горизонт} \\ \circ \\ -10 \end{matrix}$ $\begin{matrix} \text{вертикал} \\ \circ \\ 0 \end{matrix}$ Эхиоиметрия OD 21,03 OS: 22,95

Выполнена операция/лечение OS: 23.10.2020 антиглаукоматозн. опер. у детей; Хирург: Курочкин В.Н.

Послеоперационный период: Без особенностей

Выписывается в удовлетворительном состоянии

Углы косоглазия после операции OD $\begin{matrix} \text{горизонт} \\ \circ \\ 0 \end{matrix}$ $\begin{matrix} \text{вертикал} \\ \circ \\ 0 \end{matrix}$ OS $\begin{matrix} \text{горизонт} \\ \circ \\ -10 \end{matrix}$ $\begin{matrix} \text{вертикал} \\ \circ \\ 0 \end{matrix}$

Офтальмологический статус:
OS: конъюнктива умеренно гиперемирована, швы чистые, над лимбом подушка фильтрации. Оптические среды прозрачны, передняя камера глубокая, на 12 час базальная колобома радужки, зрачок круглый, ИОЛ в капсуле. Глазное дно: диск бледно-розовый, экскавация до 3/4 ДД, очаговой патологии нет.

РЕКОМЕНДАЦИИ

- Дексаметазон+Неомицин+Полимиксин В кап.гл 5мл по 2 капли 5 раз в день 2 нед потом 3 раза в день 2 нед
- индоколлир по 1 кап 3 раза в день 10 дней
- Гидрокортизоновая глазная мазь на ночь 10 дней
- наблюдение окулиста, контроль ВГД, попеременные окклюзии.
- через 6 мес осмотр для решения вопроса хирургии косоглазия и птоза.

Листок нетрудоспособности

Время и дата получения талона в Терминале для обращения в Регистратуру:

ВНИМАНИЕ!
Если врач не назначил дату повторного приема, возможно самостоятельное обращение по предварительной записи по телефону справочной службы: 8 800 200-81-40 (бесплатный звонок по РФ) или на сайте www.okocentr.ru "Онлайн запись на прием"

Спасибо за обращение! В целях проведения независимой оценки качества оказания услуг клиники, просим Вас заполнить анкету на сайте Минздрава РФ <http://anketa.rosminzdrav.ru/statisticjustank/2136>
Ваше мнение важно для нас!

Усов А.В.